

แนวทางเวชปฏิบัติของราชวิทยาลัยสูติหรือแพทย์แห่งประเทศไทย
เรื่อง การดูแลรักษาเนื้องอกกล้ามเนื้อมดลูก
(Management of Myoma Uteri)



เอกสารหมายเลข	GY 64-019
จัดทำโดย	คณะอนุกรรมการเวชศาสตร์การเจริญพันธุ์ พ.ศ. 2562-2564 คณะอนุกรรมการมาตรฐานวิชาชีพ พ.ศ. 2562-2564
วันที่อนุมัติฉบับ	23 กรกฎาคม 2564

คำนำ

แนวทางเวชปฏิบัติฉบับนี้ จัดทำขึ้นเพื่อใช้เป็นข้อพิจารณาสำหรับแพทย์และผู้รับบริการทางการแพทย์ในการตัดสินใจเลือกวิธีการดูแลรักษาที่เหมาะสมต่อสถานการณ์ การจัดทำแนวทางเวชปฏิบัติฉบับนี้อาศัยหลักฐานทางการแพทย์ที่เชื่อถือได้ในปัจจุบันเป็นส่วนประกอบ แนวทางเวชปฏิบัติไม่ได้มีวัตถุประสงค์เพื่อบังคับให้แพทย์ปฏิบัติหรือยกเลิกการปฏิบัติ วิธีการดูแลรักษาผู้รับบริการทางการแพทย์ใด ๆ การปฏิบัติในการดูแลรักษาผู้รับบริการทางการแพทย์อาจมีการปรับเปลี่ยนตามบริบท ทรัพยากร ข้อจำกัดของสถานที่ให้บริการ สภาพของผู้รับบริการทางการแพทย์ รวมทั้งความต้องการของผู้รับบริการทางการแพทย์และผู้เกี่ยวข้องในการดูแลรักษา หรือผู้เกี่ยวข้องกับความเจ็บป่วย ดังนั้นการไม่ปฏิบัติตามแนวทางนี้มิได้ถือเป็นการทำเวชปฏิบัติที่ไม่ถูกต้องแต่อย่างไร แนวทางเวชปฏิบัติฉบับนี้ มิได้มีวัตถุประสงค์ในการใช้เป็นหลักฐานในการดำเนินการทางกฎหมาย

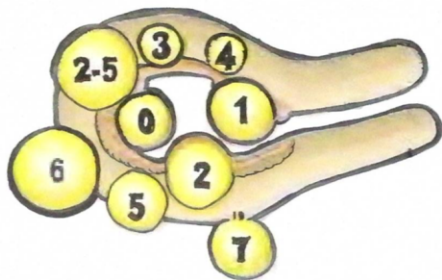
ความเป็นมาของปัญหา

เนื้องอกกล้ามเนื้อมดลูก เป็นเนื้องอกที่พบบ่อยที่สุดในสตรี และเป็นสาเหตุที่มากที่สุดของการผ่าตัดมดลูก โดยพบได้ถึงร้อยละ 70 ในสตรีอายุ 50 ปี⁽¹⁾ และมีเพียงร้อยละ 20-50 ที่มีอาการ⁽²⁾ อาการที่พบบ่อยที่สุดคือ เลือดออกผิดปกติจากโพรงมดลูก รongลงมาได้แก่ การกดเบียดอวัยวะในอุ้งเชิงกราน ปวดท้องน้อย มีบุตรยาก นอกจากนี้อาจจะเกิดภาวะแทรกซ้อนในระหว่างการตั้งครรภ์ได้แก่ การแท้งบุตร การ

เจ็บครรภ์คลอดก่อนกำหนด ภาวะน้ำเดินก่อนการเจ็บครรภ์ ทารกอยู่ในท่าผิดปกติ คลอดยาก ภาวะตกเลือดหลังคลอด เป็นต้น^(3,4)

พยาธิสภาพ เป็นก้อนเนื้องอกที่มีขอบเขตชัดเจน หน้าตัดสีขาว เนื้อแน่น แต่อาจจะมี degeneration ภายในก้อนได้ ส่วนใหญ่จะมีหลายก้อน โดยจะแบ่งชนิดตามตำแหน่งที่พบออกเป็น 1) submucous myoma 2) intramural myoma 3) subserous myoma หรือ อาจแบ่งตาม FIGO leiomyoma subclassification system 2018⁽⁵⁾

Leiomyoma subclassification system



SM-Submucosal	0	Pedunculated intracavitary
	1	<50% intramural
	2	>50% intramural
O-Other	3	Contacts endometrium; 100% intramural
	4	Intramural
	5	Subserosal <50% intramural
	6	Subserosal >50% intramural
	7	Subserosal pedunculated
	8	Other (specify e.g. cervical, parasitic)

Hybrid leiomyomas	Two numbers are listed separated by a hyphen. By convention, the first refers to the relationship with the endometrium while the second refers to the relationship to the serosa. One example is below	
(Impact both endometrium and serosa)	2-5	Submucosal and subserosal, each with less than half the diameter in the endometrial and peritoneal cavities, respectively.

ดัดแปลงจาก Munro MG, FIGO classification system for causes of AUB⁽⁶⁾

พยาธิสรีรวิทยา เนื้องอกกล้ามเนื้อมดลูกจะเจริญเติบโตได้ต้องอาศัยทั้งฮอร์โมนเอสโตรเจนและโปรเจสเตอโรน ฮอร์โมนเอสโตรเจนจากรังไข่จะทำงานผ่านทางตัวรับฮอร์โมนเอสโตรเจนแอลฟาไปทำให้มีการสร้างตัวรับโปรเจสเตอโรนเพิ่มขึ้น ซึ่งจะทำให้ฮอร์โมนโปรเจสเตอโรนปริมาณมากสามารถจับตัวรับที่เพิ่มขึ้นทำให้เนื้องอกเจริญเติบโตมากขึ้น⁽⁴⁾ เนื้องอกจะมีขนาดโตขึ้นเร็วขณะตั้งครรภ์ในไตรมาสแรกและช้าลงในไตรมาสที่ 2 แต่จะมีขนาดลดลงในไตรมาสที่ 3 เมื่อเข้าสู่วัยหมดระดูก็จะมีขนาดลดลง⁽⁷⁾ โอกาสกลายเป็นมะเร็งกล้ามเนื้อมดลูกประมาณร้อยละ 0.22-0.49^(8,9)

การวินิจฉัย

สามารถทำได้หลายวิธี ดังนี้

1) การตรวจคลื่นเสียงความถี่สูง

แนะนำให้เลือกใช้เป็นวิธีแรก

1.1 ทางช่องคลอด เหมาะสำหรับ intramural และ subserous myoma ที่มีขนาดไม่ใหญ่มาก มีความไว (sensitivity) ร้อยละ 94.9 ความจำเพาะ (specificity) ร้อยละ 91.4⁽¹⁰⁾ แต่ submucous myoma มีความไว ร้อยละ 84.8 และความจำเพาะ ร้อยละ 79⁽¹¹⁾

1.2 ทางช่องคลอดร่วมกับการฉีดน้ำเข้าโพรงมดลูก (Saline Infusion Sonography, SIS) ใช้ในการตรวจ submucous myoma โดยมีความไวร้อยละ 94.1 และความจำเพาะร้อยละ 88.5⁽¹¹⁻¹³⁾

1.3 ทางหน้าท้อง เหมาะสำหรับ intramural และ subserous myoma ที่มีขนาดใหญ่⁽¹⁰⁾ มีความไวร้อยละ 88.9 ความจำเพาะร้อยละ 88.6

1.4 ทางทวารหนัก เหมาะในรายที่มีข้อห้ามในการตรวจคลื่นเสียงความถี่สูงทางช่องคลอด

2) การส่องกล้องตรวจโพรงมดลูก เหมาะสำหรับตรวจ submucous myoma มีความไวร้อยละ 88 และความจำเพาะร้อยละ 94⁽¹¹⁾

3) การตรวจคลื่นแม่เหล็กไฟฟ้า (Magnetic Resonance Imaging, MRI) ใช้ในรายที่การตรวจคลื่นเสียงความถี่สูงแล้วไม่ชัดเจนหรือต้องการข้อมูลเพื่อวางแผนการผ่าตัด มีความไวร้อยละ 99 และความจำเพาะร้อยละ 86^(11,13) สำหรับการตรวจ myoma uteri และสามารถแยกจาก adenomyoma ได้⁽¹⁴⁾ ใช้บอกจำนวนและตำแหน่งของเนื้องอก นอกจากนี้ยังช่วยบอกความหนาของกล้ามเนื้อมดลูกที่หุ้มเนื้องอกโดยเฉพาะส่วนที่ติดกับโพรงมดลูกและผิวมดลูกด้านนอก เพื่อประโยชน์ในการทำ ผ่าตัดแบบอนุรักษ์ (conservative surgery)⁽¹¹⁻¹⁵⁾

การรักษา

การรักษาเนื้องอกกล้ามเนื้อมดลูกมีหลายวิธี ต้องคำนึงถึงประเด็นต่าง ๆ ในผู้ป่วยแต่ละราย ได้แก่ อาการ ขนาดและตำแหน่งของเนื้องอก อายุ ความต้องการมีบุตร ความต้องการเก็บมดลูก รวมทั้งความพร้อมและประสบการณ์ของทีมที่รักษา⁽¹⁶⁻¹⁸⁾

การรักษาโดยการเฝ้าติดตาม

แนะนำในกรณี

1) เนื้องอกกล้ามเนื้อมดลูกที่ไม่มีอาการ^(17,18) ไม่จำเป็นต้องให้การรักษา เนื่องจากโอกาสจะเป็นมะเร็งน้อยมากประมาณร้อยละ 0.22-0.49^(8,9)

- 2) เนื้องอกกล้ามเนื้อมดลูกขณะตั้งครรภ์ ควรมีการตรวจติดตามและเฝ้าระวังภาวะแทรกซ้อนทั้งในมารดาและทารก^(17,19) จะไม่ทำการผ่าตัดเลาะเนื้องอกออก ยกเว้นกรณีที่มีภาวะแทรกซ้อนจากเนื้องอกเกิดขึ้น^(3,17,19,20)
- 3) สตรีวัยใกล้หมดระดูที่ไม่มีอาการหรืออาการไม่รุนแรง เนื่องจากเนื้องอกจะฝ่อเล็กลงเมื่อหมดระดู การใช้ฮอร์โมนทดแทนในวัยหมดระดูไม่ทำให้เกิดเนื้องอกกล้ามเนื้อมดลูกขึ้นใหม่ แต่อาจจะทำให้เนื้องอกโตขึ้นจนแสดงอาการได้^(21,22)

การรักษาโดยใช้ยา

1) Gonadotropin releasing hormone agonist (GnRHa) มีประโยชน์สำหรับ

- สตรีวัยใกล้หมดระดูที่มีอาการ
- ใช้รักษาภาวะเลือดออกผิดปกติจากโพรงมดลูกที่เกิดจากเนื้องอก⁽²³⁾
- เพื่อแก้ไขภาวะโลหิตจางก่อนการผ่าตัด
- ช่วยลดการเสียเลือดในขณะผ่าตัด⁽²⁴⁾ เพราะทำให้ก้อนเนื้องอกมีขนาดเล็กลง การผ่าตัดจะทำได้ง่ายขึ้น แต่อาจจะทำให้การผ่าตัดเลาะเอาก้อนเนื้องอก (Myomectomy) ออกยาก เนื่องจากไม่มีการแยกชั้นระหว่างเนื้องอกและกล้ามเนื้อปกติ รวมทั้งการที่เนื้องอกยุบตัวฝ่อลีกลงไปในกล้ามเนื้อปกติ

การให้ยาไม่ควรใช้ต่อเนื่องกันนานเกิน 6 เดือน เนื่องจากจะทำให้เพิ่มความเสี่ยงของโรคกระดูกพรุน กรณีที่จะใช้ยาวนานเกิน 6 เดือน ต้องให้ฮอร์โมนอื่นร่วมด้วย (add back) เช่น เอสโตรเจน โพรเจสเตอโรน หรือ Selective Estrogen Receptor Modulators (SERMs) เป็นต้น เมื่อหยุดยาเนื้องอกมักจะมียาโตขึ้น⁽²⁵⁾

- 2) **Progestogens** ยังไม่มีข้อมูลที่ชัดเจนว่ามีประโยชน์ในการรักษาเนื้องอกให้มีขนาดเล็กลง แต่ใช้รักษาภาวะเลือดออกผิดปกติจากโพรงมดลูกที่เกิดจากเนื้องอกได้ พบว่าการใช้ Progestogens ทั้งในรูปแบบการกิน การฉีด และห่วงคุมกำเนิด สามารถลดปริมาณเลือดออกและช่วยเพิ่มความเข้มข้นของเลือดในผู้ป่วยที่มีปัญหาเลือดออกผิดปกติจากเนื้องอกมดลูกได้^(26,27) โดยพบว่าการใช้ levonorgestrel intrauterine device จะได้ผลดีกว่า progestogens แบบอื่น ๆ⁽²⁸⁾
- 3) **Estrogen-Progestogen combinations** ใช้รักษาภาวะเลือดออกผิดปกติจากโพรงมดลูกที่เกิดจากเนื้องอกได้⁽²⁶⁾ แต่ไม่ทำให้ก้อนเนื้องอกมีขนาดเล็กลง
- 4) **Anti-fibrinolytics** มีข้อมูลพบว่า tranexamic acid รับประทาน 1.3-3.9 กรัมต่อวัน นาน 5 วัน ทั้งหมด 6 รอบระดู ใช้รักษาภาวะเลือดออกผิดปกติจากโพรงมดลูกที่เกิดจากเนื้องอกได้⁽²⁹⁾

- 5) **Danazol** มีข้อมูลพบว่าทำให้เนื้องอกเล็กลง^(30,31) และใช้รักษาภาวะเลือดออกผิดปกติจากโพรงมดลูกที่เกิดจากเนื้องอกได้⁽³⁰⁾

การรักษาโดยการผ่าตัด

เนื้องอกกล้ามเนื้อมดลูกที่มีภาวะโลหิตจาง ควรได้รับการรักษาภาวะโลหิตจางก่อนการผ่าตัด⁽¹⁷⁾

- 1) **การตัดมดลูก (Hysterectomy)** ใช้สำหรับสตรีที่ไม่ต้องการมีบุตรหรือไม่ต้องการเก็บมดลูกไว้ เป็นการรักษาที่หายขาด^(17,32) การเลือกวิธีการผ่าตัดแบบต่าง ๆ ได้แก่ การผ่าตัดเปิดหน้าท้อง การผ่าตัดทางช่องคลอด การผ่าตัดผ่านกล้อง เป็นต้น ขึ้นอยู่กับขนาดเนื้องอก ความเชี่ยวชาญของแพทย์ ความพร้อมของทีม และแนวทางการผ่าตัดที่มีความปลอดภัย⁽¹⁷⁾
- 2) **การตัดก้อนเนื้องอกออก (Myomectomy)** ใช้สำหรับสตรีที่ต้องการมีบุตรหรือต้องการเก็บมดลูกไว้ เป็นการรักษาทางเลือกที่จะไม่ตัดมดลูก แต่จะมีโอกาสกลับเป็นซ้ำได้ร้อยละ 15 ขึ้นอยู่กับ อายุ จำนวนก้อนเนื้องอก ขนาดมดลูก การผ่าตัดชนิดนี้มักจะเสียเลือดมากกว่าและใช้เวลาผ่าตัดนานกว่า แต่จะเกิดอันตรายต่อท่อไตน้อยกว่าการตัดมดลูก^(17,18,33,34) หลักของการตัดก้อนเนื้องอกออก สิ่งสำคัญที่สุดคือ การวางแผนการผ่าตัดที่ต้องมีข้อมูลของขนาด จำนวนก้อน และตำแหน่งที่ชัดเจน โดยเฉพาะ submucous^(17,18,33) มีวิธีการผ่าตัดแบบต่าง ๆ ได้แก่ การผ่าตัดเปิดหน้าท้อง การผ่าตัดผ่านทางช่องคลอด การผ่าตัดผ่านกล้องทางหน้าท้อง การผ่าตัดในโพรงมดลูกผ่านกล้อง เป็นต้น ควรพิจารณาการใช้ยาและวิธีต่าง ๆ เพื่อช่วยลดการเสียเลือดขณะผ่าตัด ได้แก่ vasopressin, bupivacaine and epinephrine, misoprostol, pericervical tourniquet, gelatin-thrombin matrix เป็นต้น⁽²³⁾

2.1) การผ่าตัดเนื้องอกในโพรงมดลูกผ่านกล้อง (Hysteroscopic myomectomy) ใช้ในกรณีเนื้องอกชนิด submucous type 0 , 1 จำนวนไม่เกิน 3 ก้อน ขนาดไม่เกิน 3 เซนติเมตร หรือ type 2 จำนวน 1 ก้อน ขนาดไม่เกิน 2 เซนติเมตร ควรพิจารณาผ่าตัดทางหน้าท้องในกรณีที่มีหลายก้อน ก้อนขนาดใหญ่หรือเนื้องอกก้อนเดียวที่อยู่ในตัวมดลูกหลายตำแหน่ง ได้แก่ type 2-5, 2-6 เป็นต้น เนื่องจากอาจเกิดภาวะแทรกซ้อนได้ ได้แก่ ภาวะสารน้ำคั่งจากการใช้ media ขยายโพรงมดลูกปริมาณมาก เยื่อโพรงมดลูกมีบาดแผลหลายแห่ง มดลูกทะลุ เป็นต้น

การผ่าตัดแบบ 2 steps⁽³⁵⁾ เป็นการผ่าตัด 2 ครั้ง โดยครั้งแรกจะตัดเอาเนื้องอกส่วนที่โผล่ออกมาในโพรงมดลูกออกก่อน แล้วรอกลับมาผ่าตัดเอาเนื้องอกส่วนที่เหลือที่ฝังในชั้นกล้ามเนื้อและถูกมดลูกบีบออกมาให้อยู่ในโพรงมดลูกออกอีกครั้ง

กรณีที่เนื้องอกมีขนาดใหญ่ การใช้วิธี morcellation ตัดเนื้องอก⁽³⁶⁻³⁸⁾ และการใช้การส่อง

กล้องทางหน้าท้องหรือการตรวจคลื่นเสียงความถี่สูงทางหน้าท้องร่วมด้วยในการผ่าตัด เป็นวิธีที่ช่วยลดภาวะแทรกซ้อนจากมดลูกทะลุ^(17,18,33)

2.2) การผ่าตัดเนื้องอกแบบเปิดแผลทางหน้าท้อง (Exploratory myomectomy) ใช้ในกรณีเนื้องอกขนาดใหญ่ การผ่าตัดต้องระมัดระวังไม่ให้ทะลุเข้าไปในโพรงมดลูก ไม่ควรใช้การจี้ไฟฟ้าห้ามเลือด การเย็บซ่อมแผลชั้นกล้ามเนื้อมดลูกควรทำอย่างประณีตไม่ให้มีช่องว่าง มีการห้ามเลือดอย่างดี ไม่มีก้อนเลือดคั่ง เพื่อลดโอกาสการเกิดภาวะมดลูกแตก กรณีที่มีการตั้งครรภ์ในภายหลัง^(17,18,33)

2.3) การผ่าตัดเนื้องอกทางหน้าท้องผ่านกล้อง (Laparoscopic myomectomy) ไม่ควรทำในกรณีเนื้องอกมีขนาดมากกว่า 8 เซนติเมตร หรือมีจำนวนตั้งแต่ 4 ก้อนขึ้นไปที่มีตำแหน่งต่างกัน เทคนิคการผ่าตัดต้องคำนึงถึงเช่นเดียวกับการผ่าตัดแบบเปิดหน้าท้อง

การเอาเนื้องอกออกจากช่องท้องโดยวิธี morcellation ต้องให้คำปรึกษาแนะนำแก่ผู้ป่วยเกี่ยวกับความเสี่ยงและภาวะแทรกซ้อนที่อาจเกิดขึ้นได้ คือ การกระจายของมะเร็งกล้ามเนื้อมดลูก ในกรณีที่มีมะเร็งแทรกปะปนในเนื้องอกโดยที่ไม่ทราบมาก่อน ซึ่งจะทำให้การพยากรณ์โรคแย่ลง หรือเนื้องอกกระจายทั่วช่องท้อง เป็นต้น โดยขณะทำต้องใช้ถุงเพื่อป้องกันการกระจายของชิ้นเนื้อ

วิธีนี้จะมีข้อดี คือ ขนาดแผลเล็ก เจ็บแผลน้อย เสียเลือดน้อย ระยะเวลาการรักษาในโรงพยาบาลสั้น ระยะพักฟื้นสั้น แต่มีข้อเสีย คือ ระยะเวลาในการผ่าตัดนาน เครื่องมือราคาแพง ต้องใช้แพทย์ที่มีความเชี่ยวชาญ เป็นต้น^(33,39-51)

2.4) การผ่าตัดเนื้องอกทางช่องคลอด (Transvaginal myomectomy) ใช้กรณีที่เนื้องอกในโพรงมดลูกโผล่ออกมาจากปากมดลูก (prolapsed submucous myoma)

การรักษาโดยวิธีอื่น ๆ

- 1) Uterine artery embolization** โดยการฉีดสารที่ทำให้ uterine artery อุดตันข้างเดียวหรือ 2 ข้าง ใช้ในกรณีที่ต้องการเก็บมดลูกไว้ จะใช้ไม่ได้ผลในกรณีที่เนื้องอกมีขนาดเท่ากับการตั้งครรภ์ 20 สัปดาห์ หรือมากกว่า หลังจากรักษาพบว่า มีอัตราการตั้งครรภ์ต่ำและอัตราการแท้งสูง จึงไม่แนะนำให้ใช้ในสตรีที่ต้องการมีบุตร⁽⁵¹⁾
- 2) Magnetic Resonance-guided Focused Ultrasound** จะจี้ทำลายบริเวณตรงกลางของก้อนเนื้องอกโดยการทำให้แห้งตาย (desiccate) แต่เนื่องจากเนื้องอกจะโตจากบริเวณรอบนอกของก้อน

และรอยจี้มีขนาดเล็กจึงต้องใช้เวลาในการทำลายก้อนเนื้องอกขนาดใหญ่ ถึงแม้จะมีรายงานว่า
ได้ผล แต่ก็ยังต้องการข้อมูลในระยะยาวเพิ่มเติม⁽⁵²⁻⁵⁴⁾

3) Radiofrequency myolysis เป็นการจี้ทำลายบริเวณตรงกลางของก้อนเนื้องอกโดยการใช้
เครื่องตรวจคลื่นเสียงความถี่สูงช่วยกำหนดตำแหน่งเป้าหมายในเนื้องอก และการแทง
Radiofrequency probe ผ่านทางผิวหนังหน้าท้องไปยังก้อนเนื้องอก ซึ่งจะอาศัยการส่งพลังงาน
หน้าท้องช่วยนำทางร่วมด้วย จะทำลายตรงกลางของก้อนเนื้องอกในขณะที่เนื้องอกจะโตจาก
บริเวณรอบนอกของก้อน วิธีการรักษานี้ยังต้องการข้อมูลในระยะยาวเพิ่มเติม⁽⁵⁵⁾

4) Endometrial ablation ใช้ร่วมกับการผ่าตัดเนื้องอกในโพรงมดลูกผ่านกล้อง เพื่อรักษาภาวะ
เลือดออกผิดปกติจากโพรงมดลูกที่เกิดจากเนื้องอกในสตรีที่ไม่ต้องมีบุตร พบว่าได้ผลดี⁽⁵⁶⁾

สรุป

เนื้องอกกล้ามเนื้อมดลูกสามารถวินิจฉัยได้โดยใช้การตรวจคลื่นเสียงความถี่สูง การส่องกล้องตรวจใน
โพรงมดลูก หรือการตรวจคลื่นแม่เหล็กไฟฟ้า การรักษาทำได้หลายวิธี เช่น การผ่าตัดตาม การฉายยา การ
ผ่าตัด หรือวิธีอื่น ๆ ขึ้นกับอาการ อายุ ชนิดและขนาดของก้อน ความต้องการมีบุตร ความต้องการเก็บ
มดลูก ความเชื่อ ความเชื่อและประสบการณ์ของแพทย์ ซึ่งแต่ละวิธีมีข้อดี ข้อเสียและภาวะแทรกซ้อนที่ต่างกัน
กัน แพทย์ควรเลือกใช้ให้เหมาะสมและให้คำปรึกษาแก่ผู้ป่วยก่อนการรักษาเสมอ

.....

เอกสารอ้างอิง

1. Baird DD, Dunson DB, Hill MC, Cousins D, Schectman JM. High cumulative incidence of
uterine leiomyoma in black and white women: ultrasound evidence. *Am J Obstet Gynecol*
2003;188(1):100–7.
2. Zimmermann A, Bernuit D, Gerlinger C, Schaeffers M, Geppert K. Prevalence, symptoms and
management of uterine fibroids: an international internet-based survey of 21,746 women.
BMC Womens Health 2012 Mar 26;12:6.

3. Klatsky PC, Tran ND, Caughey AB, Fujimoto VY. Fibroids and reproductive outcomes: a systematic literature review from conception to delivery. *Am J Obstet Gynecol* 2008;198(4):357–66.
4. Bulun SE. Uterine fibroids. *N Engl J Med* 2013;369(14):1344–55.
5. Munro MG, Critchley HOD, Fraser IS, FIGO Menstrual Disorders Committee. The two FIGO systems for normal and abnormal uterine bleeding symptoms and classification of causes of abnormal uterine bleeding in the reproductive years: 2018 revisions. *Int J Gynaecol Obstet* 2018;143(3):393–408.
6. Munro MG, Critchley HOD, Broder MS, Fraser IS, FIGO Working Group on Menstrual Disorders. FIGO classification system (PALM-COEIN) for causes of abnormal uterine bleeding in nongravid women of reproductive age. *Int J Gynaecol Obstet* 2011;113(1):3–13.
7. Benaglia L, Cardellicchio L, Filippi F, Paffoni A, Vercellini P, Somigliana E, et al. The rapid growth of fibroids during early pregnancy. *PLoS One* 2014;9(1):e85933.
8. Parker WH, Fu YS, Berek JS. Uterine sarcoma in patients operated on for presumed leiomyoma and rapidly growing leiomyoma. *Obstet Gynecol* 1994;83(3):414–8.
9. Leibsohn S, d’Ablaing G, Mishell DR, Schlaerth JB. Leiomyosarcoma in a series of hysterectomies performed for presumed uterine leiomyomas. *Am J Obstet Gynecol* 1990;162(4):968–74.
10. Dipi RM, Amin MS, Islam MN, Khan NA, Chaiti MM, Hossain MM. Comparison of transabdominal and transvaginal sonography in the evaluation of uterine mass with histopathological correlation. *Mymensingh Med J* 2013;22(1):69–74.
11. Griffin KW, Ellis MR, Wilder L, DeArmond L. Clinical inquiries. What is the appropriate diagnostic evaluation of fibroids? *J Fam Pract* 2005;54(5):458, 460, 462.
12. Farquhar C, Ekeroma A, Furness S, Arroll B. A systematic review of transvaginal ultrasonography, sonohysterography and hysteroscopy for the investigation of abnormal uterine bleeding in premenopausal women. *Acta Obstet Gynecol Scand* 2003;82(6):493–504.

13. Dueholm M, Lundorf E, Sørensen JS, Ledertoug S, Olesen F, Laursen H. Reproducibility of evaluation of the uterus by transvaginal sonography, hysterosonographic examination, hysteroscopy and magnetic resonance imaging. *Hum Reprod* 2002;17(1):195–200.
14. Dueholm M, Lundorf E, Hansen ES, Sørensen JS, Ledertoug S, Olesen F. Magnetic resonance imaging and transvaginal ultrasonography for the diagnosis of adenomyosis. *Fertil Steril* 2001;76(3):588–94.
15. Dueholm M, Lundorf E, Hansen ES, Ledertoug S, Olesen F. Accuracy of magnetic resonance imaging and transvaginal ultrasonography in the diagnosis, mapping, and measurement of uterine myomas. *Am J Obstet Gynecol* 2002;186(3):409–15.
16. Myers ER, Barber MD, Gustilo-Ashby T, Couchman G, Matchar DB, McCrory DC. Management of uterine leiomyomata: what do we really know? *Obstet Gynecol* 2002;100(1):8–17.
17. Vilos GA, Allaire C, Laberge P-Y, Leyland N, SPECIAL CONTRIBUTORS. The management of uterine leiomyomas. *J Obstet Gynaecol Can* 2015;37(2):157–78.
18. Mas A, Tarazona M, Dasí Carrasco J, Estaca G, Cristóbal I, Monleón J. Updated approaches for management of uterine fibroids. *Int J Womens Health* 2017;9:607–17.
19. Stout MJ, Odibo AO, Graseck AS, Macones GA, Crane JP, Cahill AG. Leiomyomas at routine second-trimester ultrasound examination and adverse obstetric outcomes. *Obstet Gynecol* 2010;116(5):1056–63.
20. Lolis DE, Kalantaridou SN, Makrydimas G, Sotiriadis A, Navrozoglou I, Zikopoulos K, et al. Successful myomectomy during pregnancy. *Hum Reprod* 2003;18(8):1699–702.
21. Ang WC, Farrell E, Vollenhoven B. Effect of hormone replacement therapies and selective estrogen receptor modulators in postmenopausal women with uterine leiomyomas: a literature review. *Climacteric* 2001;4(4):284–92.
22. Yang CH, Lee JN, Hsu SC, Kuo CH, Tsai EM. Effect of hormone replacement therapy on uterine fibroids in postmenopausal women--a 3-year study. *Maturitas* 2002;43(1):35–9.

23. Candiani GB, Vercellini P, Fedele L, Arcaini L, Bianchi S, Candiani M. Use of goserelin depot, a gonadotropin-releasing hormone agonist, for the treatment of menorrhagia and severe anemia in women with leiomyomata uteri. *Acta Obstet Gynecol Scand* 1990;69(5):413–5.
24. Lethaby A, Vollenhoven B, Sowter M. Pre-operative GnRH analogue therapy before hysterectomy or myomectomy for uterine fibroids. *Cochrane Database Syst Rev* 2001;(2):CD000547.
25. West CP, Lumsden MA, Hillier H, Sweeting V, Baird DT. Potential role for medroxyprogesterone acetate as an adjunct to goserelin (Zoladex) in the medical management of uterine fibroids. *Hum Reprod* 1992;7(3):328–32.
26. Sayed GH, Zakherah MS, El-Nashar SA, Shaaban MM. A randomized clinical trial of a levonorgestrel-releasing intrauterine system and a low-dose combined oral contraceptive for fibroid-related menorrhagia. *Int J Gynaecol Obstet* 2011;112(2):126–30.
27. Venkatachalam S, Bagratee JS, Moodley J. Medical management of uterine fibroids with medroxyprogesterone acetate (Depo Provera): a pilot study. *J Obstet Gynaecol* 2004;24(7):798–800.
28. Sangkomkamhang US, Lumbiganon P, Laopaiboon M, Mol BWJ. Progestogens or progestogen-releasing intrauterine systems for uterine fibroids. *Cochrane Database Syst Rev* 2013 Feb 28;(2):CD008994.
29. Peitsidis P, Koukoulomati A. Tranexamic acid for the management of uterine fibroid tumors: A systematic review of the current evidence. *World J Clin Cases* 2014;2(12):893–8.
30. ACOG Committee on Practice Bulletins-Gynecology. ACOG practice bulletin. Surgical alternatives to hysterectomy in the management of leiomyomas. Number 16, May 2000 (replaces educational bulletin number 192, May 1994). *Int J Gynaecol Obstet* 2001;73(3):285–93.
31. Ke L-Q, Yang K, Li J, Li C-M. Danazol for uterine fibroids. *Cochrane Database Syst Rev* 2009 Jul 8;(3):CD007692.

32. Lykke R, Blaakær J, Ottesen B, Gimbel H. Hysterectomy in Denmark 1977-2011: changes in rate, indications, and hospitalization. *Eur J Obstet Gynecol Reprod Biol* 2013;171(2):333–8.
33. American Association of Gynecologic Laparoscopists (AAGL): Advancing Minimally Invasive Gynecology Worldwide. AAGL practice report: practice guidelines for the diagnosis and management of submucous leiomyomas. *J Minim Invasive Gynecol* 2012;19(2):152–71.
34. García CR. Management of the symptomatic fibroid in women older than 40 years of age. Hysterectomy or myomectomy? *Obstet Gynecol Clin North Am* 1993;20(2):337–48.
35. Di Spiezio Sardo A, Mazzon I, Bramante S, Bettocchi S, Bifulco G, Guida M, et al. Hysteroscopic myomectomy: a comprehensive review of surgical techniques. *Hum Reprod Update* 2008;14(2):101–19.
36. Hysteroscopic morcellation of uterine leiomyomas (fibroids). NICE Interventional procedures guidance [IPG522] Published date: 26 June 2015.
37. College National des Gynécologues et Obstétriciens Français (CNGOF). Actualisation de la prise en charge des myomes [Myoma management recommendations]. *J Gynecol Obstet Biol Reprod* 2011;40:693–708.
38. Wamsteker K, Emanuel MH, de Kruif JH. Transcervical hysteroscopic resection of submucous fibroids for abnormal uterine bleeding: results regarding the degree of intramural extension. *Obstet Gynecol* 1993;82(5):736–40.
39. Jin C, Hu Y, Chen X, Zheng F, Lin F, Zhou K, et al. Laparoscopic versus open myomectomy- a meta-analysis of randomized controlled trials. *Eur J Obstet Gynecol Reprod Biol* 2009;145(1):14–21.
40. Holzer A, Jirecek ST, Illievich UM, Huber J, Wenzl RJ. Laparoscopic versus open myomectomy: a double-blind study to evaluate postoperative pain. *Anesth Analg* 2006;102(5):1480–4.
41. Alessandri F, Lijoi D, Mistrangelo E, Ferrero S, Ragni N. Randomized study of laparoscopic versus minilaparotomic myomectomy for uterine myomas. *J Minim Invasive Gynecol* 2006;13(2):92–7.

42. Malzoni M, Tinelli R, Cosentino F, Iuzzolino D, Surico D, Reich H. Laparoscopy versus minilaparotomy in women with symptomatic uterine myomas: short-term and fertility results. *Fertil Steril* 2010;93(7):2368–73.
43. Sinha R, Hegde A, Warty N, Patil N. Laparoscopic excision of very large myomas. *J Am Assoc Gynecol Laparosc* 2003;10(4):461–8.
44. Vilos GA, Ternamian A, Dempster J, Laberge PY, CLINICAL PRACTICE GYNAECOLOGY COMMITTEE. Laparoscopic entry: a review of techniques, technologies, and complications. *J Obstet Gynaecol Can* 2007;29(5):433–47.
45. Seiner P, Arisio R, Decko A, Farina C, Crana F. Laparoscopic myomectomy: indications, surgical technique and complications. *Hum Reprod* 1997;12(9):1927–30.
46. Parker WH, Einarsson J, Istre O, Dubuisson J-B. Risk factors for uterine rupture after laparoscopic myomectomy. *J Minim Invasive Gynecol* 2010;17(5):551–4.
47. Society of Gynecologic Oncology. SGO position statement: morcellation. Chicago: SGO; 2013. Available at <https://www.sgo.org/newsroom/position-statements-2/morcellation>. Accessed on November 11, 2014.
48. AAGL Advancing Minimally Invasive Gynecology Worldwide. AAGL practice report: Morcellation during uterine tissue extraction. *J Minim Invasive Gynecol* 2014;21(4):517–30.
49. Food and Drug Administration. Quantitative assessment of the prevalence of unsuspected uterine sarcoma in women undergoing treatment of uterine fibroids: summary and key findings. Silver Spring, MD: FDA; 2014. Available at <http://www.fda.gov/downloads/MedicalDevices/Safety/AlertsandNotices/UCM393589.pdf>. Accessed on November 11, 2014.
50. Donnez J, Dolmans M-M. Uterine fibroid management: from the present to the future. *Hum Reprod Update* 2016;22(6):665–86.
51. Lefebvre GG, Vilos G, Asch M, Society of Obstetricians and Gynaecologists of Canada, Canadian Association of Radiologists, Canadian Interventional Radiology Association. Uterine fibroid embolization (UFE). *J Obstet Gynaecol Can* 2004;26(10):899–911, 913–28.

52. Bourlev V, Pavlovitch S, Stygar D, Volkov N, Lindblom B, Olovsson M. Different proliferative and apoptotic activity in peripheral versus central parts of human uterine leiomyomas. *Gynecol Obstet Invest* 2003;55(4):199–204.
53. Bouwsma EVA, Hesley GK, Woodrum DA, Weaver AL, Leppert PC, Peterson LG, et al. Comparing focused ultrasound and uterine artery embolization for uterine fibroids-rationale and design of the Fibroid Interventions: reducing symptoms today and tomorrow (FIRSTT) trial. *Fertil Steril* 2011;96(3):704–10.
54. Bouwsma EVA, Gorny KR, Hesley GK, Jensen JR, Peterson LG, Stewart EA. Magnetic resonance-guided focused ultrasound surgery for leiomyoma-associated infertility. *Fertil Steril* 2011;96(1):e9–12.
55. Chudnoff SG, Berman JM, Levine DJ, Harris M, Guido RS, Banks E. Outpatient procedure for the treatment and relief of symptomatic uterine myomas. *Obstet Gynecol* 2013;121(5):1075–82.
56. Loffer FD. Improving results of hysteroscopic submucosal myomectomy for menorrhagia by concomitant endometrial ablation. *J Minim Invasive Gynecol* 2005;12(3):254–60.

.....